Foto: freepik

Interventionelle Therapie

der peripheren arteriellen Verschlusskrankheit

PROF.IN DR.IN SABINE STEINER
DR. ANDREJ SCHMIDT
Klinik und Poliklinik für Angiologie
Department für Innere Medizin, Neurologie und Dermatologie, Universitätsklinikum Leipzig
sabine.steiner@medizin.uni-leipzig.de

INHALT

Wann sollte eine endovaskuläre Therapie erfolgen?
Endovaskuläre Revaskularisation nach Segmenten
Nachsorge
Fazit für die Praxis

LECTURE BOARD

Univ. FÄ Dr.in Leyla Schweiger
Klinische Abteilung für Angiologie
Medizinische Universität Graz

Priv-Doz. DDr. Clemens Höbaus
Klinische Abteilung für Angiologie
Universitätsklinik für Innere Medizin II
Medizinische Universität Wien

ÄRZTLICHER FORTBILDUNGSANBIETER

Ärztekammer für Niederösterreich, Wipplingerstraße 2, 1010 Wien

REDAKTIONELLE BEARBEITUNG

Dr. Claudio Polzer

Eine Literaturliste ist auf Anfrage bei der Redaktion erhältlich.
Der Originalartikel ist erschienen in Der Internist 6/2022.
© Springer Verlag GmbH 2024

Punkte sammeln auf... SpringerMedizin.at

Das DFP-E-learning ist Teil des Diplom-Fortbildungsprogramms (DFP) der Österreichischen Ärztekammer und ermöglicht qualitätsgesicherte Fortbildung durch das Studium von Fachartikeln nach den Richtlinien des DFPs.

DFP-Punkte online, per Post oder E-Mail

Der Multiple-Choice-Fragebogen des DFP kann bis zum **16. Oktober 2024** beim **Springer Verlag** eingereicht werden:

- Online: Für eingeloggte User steht der Beitrag und der Fragebogen unter **www.springermedizin.at** zur Verfügung.
- per Post: Prinz-Eugen-Straße 8-10, 1040 Wien
- per E-Mail (eingescannter Test) an: **susanna.hinterberger@springer.at**

Approbation

Diese Fortbildungseinheit wird mit zwei medizinischen DFP-Punkten approbiert. Die Fortbildungspunkte werden rasch und unkompliziert mit Ihrer ÖÄK-Nummer elektronisch verbucht.

DFP AKKREDITIERTER ANBIETER

Fortbildungs-ID: 798180

Kontakt und weitere Informationen

Springer-Verlag GmbH
Springer Medizin
Susanna Hinterberger
susanna.hinterberger@springer.at
SpringerMedizin.at

Springer Medizin

Interventionelle Therapie

der peripheren arteriellen Verschlusskrankheit

Die periphere arterielle Verschlusskrankheit (PAVK) umfasst arterielle Durchblutungsstörungen der Beine und seltener der Arme, die in >95 % der Fälle atherosklerotisch bedingt sind. Aufgrund technischer und methodischer Verbesserungen werden zunehmend minimal-invasive endovaskuläre Revaskularisationsverfahren eingesetzt und auch komplexe, langstreckige Verschlüsse können so erfolgreich wiedereröffnet werden. Im Vergleich zur klassischen Bypasschirurgie sind jedoch Reinterventionsraten nach endovaskulären Eingriffen im Verlauf häufig höher. Idealerweise erfolgt die Behandlung von PAVK-Patienten im multi-disziplinären Team, insbesondere bei der Planung komplexer Revaskularisationen, um gute Langzeitoffenheitsraten zu erreichen.

Wann sollte eine endovaskuläre Therapie erfolgen?

Eine Revaskularisierung kann bei Claudicatio intermittens (CI) und entsprechendem Leidensdruck des Patienten nach Ausschöpfung konservativer Maßnahmen erfolgen, sie muss auf jeden Fall bei chronisch kritischer Ischämie der Gliedmaßen (chronic-limb threatening ischemia, CLTI) angestrebt werden. Bei Patienten mit Claudicatio ist eine Kombination aus Bewegungstherapie und medikamentöser Behandlung das Mittel der ersten Wahl und führt häufig zu einer Verhinderung oder Verlangsamung der Krankheitsprogression. Nur ein kleiner Prozentsatz (2 % bis 3 %) der CI-Patienten zeigen eine Progression zur CLTI. Daher sollte eine Revaskularisierung nicht durchgeführt werden, um eine CLTI zu verhindern, sondern die Intervention ist aktiven Patienten zur Verbesserung der Lebensqualität und Gehleistung vorbehalten, bei denen trotz Einhaltung eines mehrmonatigen Trainingsprogramms und medizinischer Behandlung keine Besserung der Symptomatik eingetreten ist. Gerade bei CI ist von interventioneller Seite besondere Vorsicht geboten, wenn die Dauerhaftigkeit des Interventionserfolges wahrscheinlich begrenzt ist. Es sollte das zukünftige Risiko für erneute Interventionen bedacht und mit dem Patienten besprochen werden.
Im Gegensatz dazu stellt die kritische Extremitätenischämie eine klare Indikation zur Revaskularisation mit dem Ziel des Extremitätenerhalts dar. In Abhängigkeit von Komorbiditäten, Ausmaß des bereits bestehenden Gewebeverlustes und Läsionscharakteristika wird auch hier in den meisten Fällen im Sinne eines `endovascular first´ Ansatzes eine minimal-invasive Revaskularisation angestrebt. Bei mittlerem peri-operativen Risiko, fortgeschrittener Ischämie, langen Verschlüssen und entsprechender Lebenserwartung (>2 Jahre) kann bei geeigneten Anschluss-Gefäßen auch die operative Venenbypass-Anlage gewählt werden, wobei hier bessere Langzeitoffenheitsraten zu erwarten sind. Zwei relevante direkte Vergleichsstudien (BEST-CLI, BASIL 2) zwischen den Verfahren (endovaskulär versus operativ) bei Patienten mit kritischer Extremitätenischämie wurden rezent publiziert. In der BEST-CLI Studie zeigte sich bei infrainguinalen Läsionen ein Vorteil für die operative Versorgung mittels geeigneter Vena saphena magna (VSM) in Hinblick auf den kombinierten Endpunkt Major Adverse Limb Events (MALE) des Indexbeins oder Tod, während es keinen Unterschied zwischen endovaskulärer Revaskularisation und operativer Versorgung ohne geeigneter VSM gab. Im Gegensatz dazu fand die kleinere BASIL-2 Studie keinen Vorteil der Bypasschirurgie bei der Versorgung infrapoplitealer Läsionen, sondern berichtete sogar ein besseres amputationsfreies Überleben nach endovaskulärer Revaskularisation. Diese auf den ersten Blick widersprüchlichen Ergebnisse sind noch Gegenstand weiterer Auswertungen, aber unterstreichen, wie sehr sich unterschiedliche Patienten- und Studiencharakteristika auf Studienresultate auswirken können.
Eine akute Extremitätenischämie ist die Folge einer plötzlichen oder sich schnell entwickelnden Blockade eines arteriellen Transportgefäßes und zeigt sich klinisch als blasse bzw. zyanotisch verfärbte und kühle Extremität, die mit sensorischen Störungen und motorischen Defiziten einhergehen kann. In Abhängigkeit von Ausdehnung und Lokalisation des Verschlusses sowie Vorhandensein von Kollateralen variieren die klinischen Symptome mit entsprechender vitaler Gefährdung der Extremität. Im Rahmen der stationären Versorgung muss eine rasche Diagnostik und Revaskularisationsplanung erfolgen – bevorzugt im Rahmen eines interdisziplinären Gefäßteams zur Entscheidung über das weitere Vorgehen mittels offen-chirurgischen, rein endovaskulären oder Hybrideingriff.

Endovaskuläre Revaskularisation nach Segmenten

Bisher basierte die Bevorzugung einer Technik (endovaskulär vs. chirurgisch) auf der Klassifizierung der Läsion gemäß dem Konsensusdokument der TransAtlantic Inter-Society Consensus (TASC)-Gruppe anhand der Merkmale Lage (aortoiliakal, femoropopliteal, infrapopliteal), Ausmaß (Stenose, Verschluss, einfach vs. mehrfach) und Länge (in Zentimetern). Auf der Grundlage dieser Läsionsmerkmale wird die Komplexität der Läsion von einfach (TASC A) bis sehr komplex (TASC D) eingeteilt. Aufgrund der rasanten Entwicklung endovaskulärer Techniken ist diese Klassifizierung nicht mehr entscheidend für das gewählte Verfahren, aber immer noch relevant für die Charakterisierung der Läsion.

Aortoiliakal

Für die Mehrzahl aortoiliakaler Läsionen (definiert als TASC A–C) gilt seit Längerem die Empfehlung einer primären endovaskulären Rekanalisation, in erster Linie mittels Stentimplantation bei einer >90 %igen technischen Erfolgsrate und guten Langzeitoffenheitsraten. Zunehmend werden auch komplexe Läsionen (TASC D) endovaskulär versorgt, wobei direkte Vergleichsstudien mit der Bypasschirurgie fehlen. Daten aus älteren, relativ heterogenen Kohortenstudien signalisieren eine bessere primäre Offenheitsrate nach Bypass bei komplexen Läsionen, wobei sich die sekundäre Offenheitsrate – unterstützt durch endovaskuläre Reinterventionen – nach 4-5 Jahren nicht unterscheidet. Gerade bei komplexen Läsionen wird eine primäre Stentimplantation gegenüber einer Ballonangioplastie mit bailout Stentimplantation bevorzugt. Aufgrund des erhöhten Risikos für thrombotische Auflagerungen oder instabile Plaqueanteile im Bereich dieser Läsionen kommen hier häufig gecoverte Stentprothesen zum Einsatz, um das distale Embolierisiko zu minimieren. Eine aktuelle Metaanalyse zeigte bei insgesamt eingeschränkter Datenlage eine Reduktion der Restenoserate durch die Verwendung von gecoverten Stentprothesen (Stentgrafts) im Vergleich zu konventionellen Bare Metal Stents. Bei ausgewählten Patienten mit hohem peri-operativen Risiko ist auch die rein endovaskuläre Versorgung eines Leriche-Syndroms in Zentren mit hoher Expertise möglich.

oben: Abb. 1
a 62-jährige Patientin mit schwerer Claudicatio intermittens, maximaler Gehstrecke von 150 m, Wadenclaudicatio links. Angiographisch diffus stenosierte A. femoralis superficialis links proximal und Verschluss über etwa 15 cm distal.
b Fräsatherektomie mittels HawkOne-System (Medtronic, Minneapolis, MN, USA).
c Ergebnis nach zusätzlicher perkutaner transluminaler Angioplastie mit paclitaxelbeschichteten Ballons.

rechts: Abb. 2
a 66-jähriger Patient mit kritischer Ischämie links, Vorfußulzerationen Digitus II und III, langjährigem Diabetes mellitus Typ 2, arteriellem Hypertonus. Angiographisch massiv verkalkte distale A. femoralis superficialis und etwa 4 cm langer Verschluss sowie Stenose des A.-poplitea-P2-Segments.
b Rotationsatherektomie mit einem Jetstream-System (Boston Scientific, Marlborough, MA, USA) unter Filterprotektion.
c Ergebnis nach zusätzlicher perkutaner transluminaler Angioplastie mit einem paclitaxelbeschichteten Ballon. Im Filter befindet sich Plaquematerial nach Atherektomie (Pfeil). Die Ausstromangiographie dient dem Ausschluss von Embolisationen.

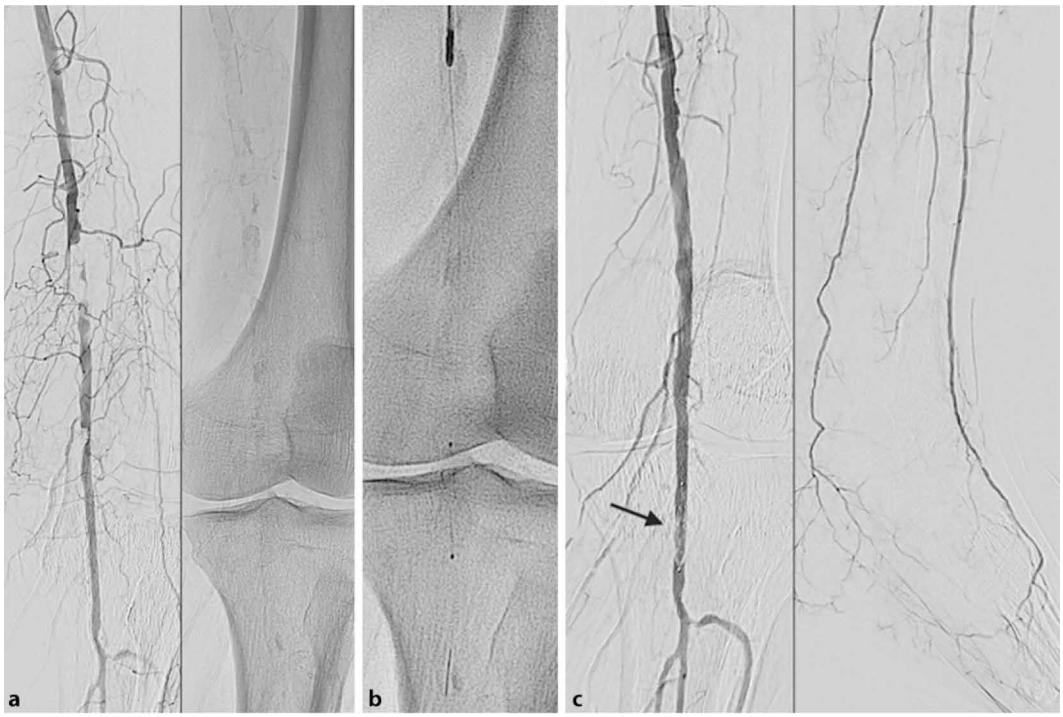

Femoropopliteal

Femoropopliteale Interventionen zählen zu den häufigsten peripheren endovaskulären Interventionen und gerade in diesem Bereich konnten in den letzten Jahren wesentliche Fortschritte in Hinblick auf die Langzeitoffenheitsrate durch neue Devices erzielt werden. Frühere Studien haben gezeigt, dass nach einer alleinigen Ballonangioplastie bei 40 bis 60 % aller Eingriffe nach einem Jahr eine Restenose auftritt. Durch die Etablierung von selbstexpandierbaren Nitinolstents konnte hier eine deutliche Verbesserung erzielt werden – einerseits bezüglich der akuten technischen Erfolgsrate beim Auftreten von Dissektion oder Recoil, andererseits aber auch in Hinblick auf die Langzeitoffenheitsrate. Als Limitation kam es gerade bei frühen Stentmodellen zum Auftreten von Stentfrakturen mit dem Risiko von Wiederverschlüssen, was das Interesse an Stent-vermeidenden Strategien deutlich verstärkte.

Um die akute Erfolgsrate gerade bei komplexen Läsionen zu verbessern, wird schon seit längerem das Konzept einer Läsionspräparation verfolgt, wobei man Devices unterscheiden kann, die Plaquematerial entfernen (Atherektomie) bzw. es modifizieren. Die Gruppe der Atherektomie-Devices wird nach ihrer Entfernungsmethode definiert:

- direktionale Atherektomie (Abbildung 1),
- Laseratherektomie und
- Rotationsatherektomie (Abbildung 2).

Generell besteht bei allen Methoden ein gewisses Embolierisiko. Die Notwendigkeit der additiven Verwendung eines Filtersystems hängt vom eingesetzten System und der behandelten Läsion ab. Eine besondere Technik verwendet auch die intravaskuläre Lithotripsie; dabei werden pulsierende Schalldruckwellen ausgesandt, die in die Gefäßwand eindringen und verkalkte Plaques aufbrechen sollen. Dies ermöglicht die Dilatation verkalkter Läsionen bei niedrigerem Druck als durch herkömmliche Ballons. Rezente Studien konnten hier eine Verbesserung des akuten prozeduralen Erfolgs und Verminderung der Notwendigkeit einer Stentplatzierung zeigen.

Andere ballon-basierte Devices zur Läsionspräparation wurden entwickelt, um das atherosklerotische Plaquematerial so zu modifizieren, dass eine kontrollierte Lumen-Erweiterung ohne größere Dissektionen und möglicherweise weniger Recoil als bei herkömm¬licher Standard-Angioplastie erreicht werden kann. Scoring-Ballons haben ein spiralförmiges Nitinol-Element, das am Ballon befestigt ist und die Plaques zerschneidet, was zu einer gleichmäßigen Erweiterung des Lumens führen soll. Generell gibt es bislang keine randomisierten Daten, die den additiven Nutzen dieser Devices in Hinblick auf die Langzeitoffenheitsrate belegen und damit die notwendigen zusätzlichen Kosten rechtfertigen.

Einen klaren Nutzen in Bezug auf die Restenoserate konnte hingegen durch die Verwendung von Paclitaxel-freisetzende Ballons und Stents (paclitaxel-coated devices, PCD) erreicht werden. Das antiproliferativ wirksame Paclitaxel übt eine langfristige Hemmwirkung auf die Proliferation von glatten Gefäßmuskelzellen und Fibroblasten aus, wodurch die exzessive Ausbildung einer Neointima mit Gefäßwiederverengung nach dem Eingriff verhindert wird. In mehreren Studien konnte die Überlegenheit von Paclitaxel-beschichteten Ballonen von verschiedenen Herstellern gegenüber der Standardangioplastie für femoropopliteale Interventionen gezeigt werden. Ebenso zeigten Paclitaxel-beschichtete Stents eine circa 40 %ige Verminderung der Notwendigkeit eines Wiedereingriffes im Bereich der Zielläsion innerhalb eines Nachbeobachtungszeitraums von 5 Jahren. Im Dezember 2018 wurde die Sicherheit dieser Paclitaxel-freisetzenden Devices durch die Publikation einer Metaanalyse massiv in Frage gestellt. Insgesamt wurden 28 randomisierte kontrollierte Studien (RCTs) mit 4.663 Patienten eingeschlossen und eine erhöhte Langzeitmortalität (7,2 % PCD gegenüber 3,8 % unbeschichtete Devices; Hazard Ratio [HR] 1,68; 95 % CI, 1,15-2,47) nach mehr als zwei Jahren Nachbeobachtung identifiziert, wobei nach einem Jahr noch kein Unterschied vorlag. Die durch diese Metaanalyse ausgelöste Verunsicherung hatte einen dramatischen und nachhaltigen Einfluss auf die interventionelle Gefäßmedizin und löste eine Flut von Folgestudien aus, darunter große Kohortenstudien, Zwischen- und Post-hoc Analysen randomisierter Studien und Metaanalysen mit individuellen Patientendaten. Das Mortalitätssignal aus den initial verwendeten RCTs schwächte sich durch eine verbesserte Patientennachverfolgung deutlich ab und weitere Studien konnten kein erhöhtes Risiko in Assoziation mit PCD zeigen. Insbesondere gab es keinerlei Hinweise auf einen möglichen Pathomechanismus, Dosis-Wirkung-Beziehung oder Häufung von Todesursachen. Aufgrund dieser zahlreichen neuen Erkenntnisse wurde nun rezent auch von der amerikanischen Gesundheitsbehörde FDA eine entsprechende Warnung in Bezug auf das späte Mortalitätssignal zurückgenommen.

In den letzten Jahren wurde auch zunehmend die endovaskuläre Revaskularisation der Arteria femoralis communis diskutiert, die bislang einer operativen Sanierung vorbehalten war. In der TECCO Studie konnte gezeigt werden, dass eine endovaskuläre Versorgung mittels Stentimplantation gute Ergebnisse nach 2

Jahren erzielt – auch wenn es sich um komplexe Läsionen unter Einbeziehung der Femoralisbifurkation handelt. Für einen Teil der Patienten mit AFC Stenosen kann ein endovaskulärer Eingriff eine sinnvolle Alternative zur Operation darstellen.

Infrapopliteal

Der allergrößte Teil an infrapoplitealen endovaskulären Interventionen wird bei Patienten mit kritischer Extremitätenischämie durchgeführt, bei Claudicatio soll eine Intervention nur nach strenger Indikationsstellung und angemessener Nutzen-Risiko-Abwägung erfolgen, da die Langzeitoffenheitsraten gerade bei komplexen Läsionen schlecht sind. Aufgrund der demographischen Entwicklung mit einer steigenden Zahl älterer Menschen sowie der zunehmenden Zahl von Diabetikern steigt die Zahl der CLTI Patienten, die eine Intervention benötigen. Typischerweise finden sich hier langstreckige, diffuse Gefäßveränderungen in mehreren Gefäßregionen unter Beteiligung der Unterschenkel-

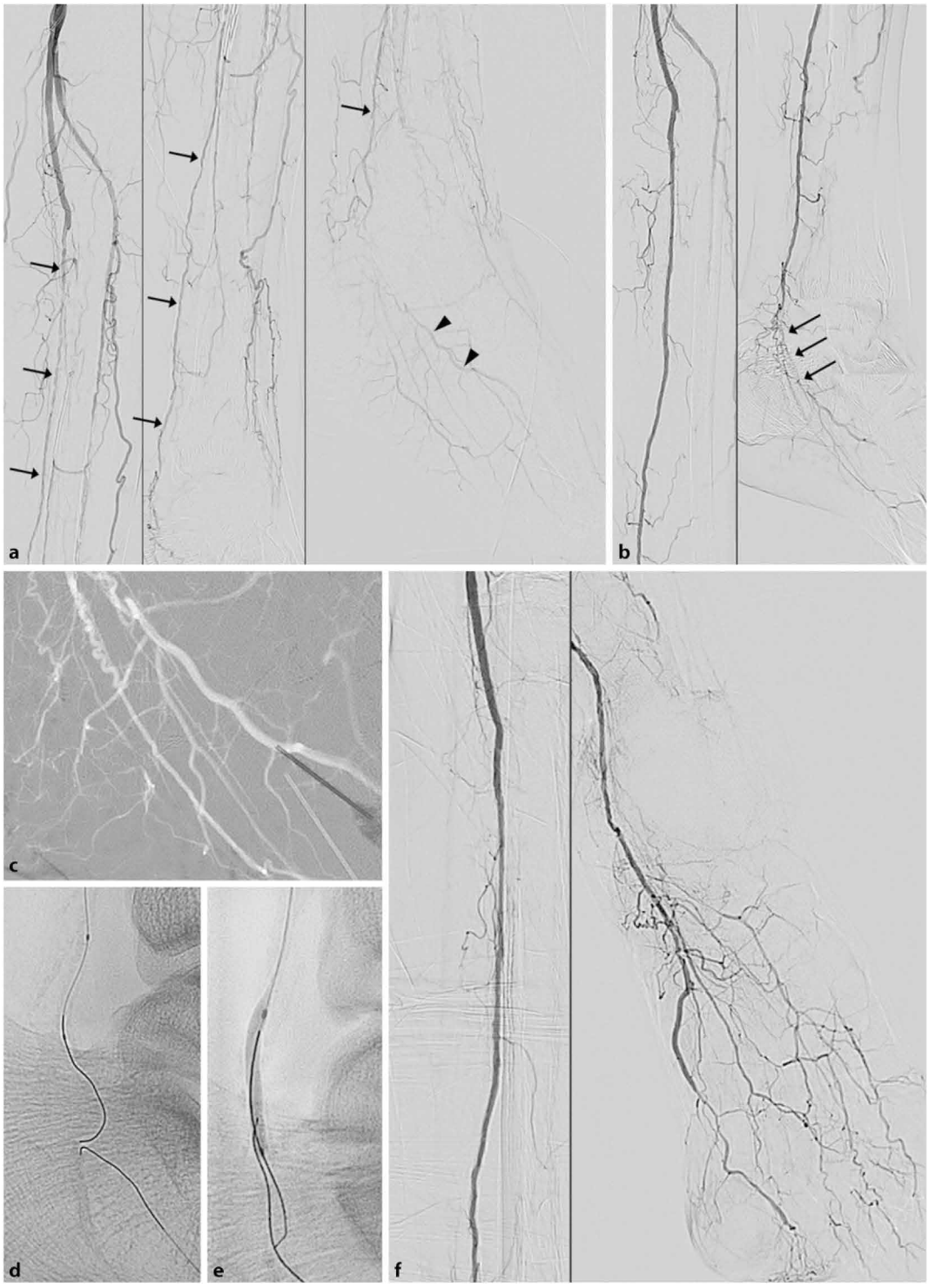

Abb. 3
a 71-jähriger Patient, kritische Ischämie links mit Teilgangrän Digitus I, chronische Niereninsuffizienz mit Langzeitdialyse. Verschluss aller Unterschenkelarterien. Die A. tibialis posterior ist langstreckig stenosiert (Pfeile) und im Bereich des Malleolus verschlossen. Der mediale Plantarast ist über Kollateralen wieder aufgefüllt (Pfeilköpfe).
b Ergebnis nach Atherektomie und perkutaner transluminaler Angioplastie (PTA) der A. tibialis posterior. Im Bereich des Malleolus ist das Gefäß weiterhin verschlossen (Pfeile) und nicht von antegrad mit dem Führungsdraht passierbar.
c Retrograde Punktion der A. plantaris medialis (siehe auch Video 1 und 2).
d Versuch, den Verschluss der distalen A. tibialis posterior/A. plantaris communis von antegrad und retrograd zu passieren.
e Nach PTA des Gefäßes von antegrad gelingt schließlich die Drahtpassage von retrograd (siehe auch Video 3).
f Nach PTA direkter Einstrom über die A. tibialis posterior und den medialen Plantarast in den ischämischen Digitus I.

arterien. Ältere Daten zeigten eine hohe akute Versagensrate der endovaskulären Therapieoptionen von bis zu 20 % gerade bei komplexen, langen, chronischen infrapoplitealen Verschlüssen. Zwar konnte durch Verbesserung der Interventionsmaterialien und neuen interventionellen Techniken (insbesondere mit Hilfe des infrapoplitealen retrograden Zugangs, Abbildung 3) in den letzten Jahren die akute Erfolgsrate bereits verbessert werden, allerdings ist weiterhin die größte Limitation die hohe Restenoserate nach Standard-Angioplastie bei infrapoplitealen Interventionen. In der Literatur werden hier gerade bei komplexen Läsionen Wiederverschlussraten von bis 70 % beschrieben.

Im Gegensatz zur femoropoplitealen Strombahn hat die Verwendung von Paclitaxel-freisetzenden Ballons noch keinen eindeutigen Vorteil in Bezug auf die Notwendigkeit einer erneuten Intervention gezeigt. Erste randomisierte Studien enttäuschten, während neuere Untersuchungen auch positive Ergebnisse zeigten. Bislang wird daher ihre Verwendung außerhalb von klinischen Studien nicht empfohlen. Zwar wurden gute Offenheitsraten und klinische Erfolge mit verbesserter Wundheilung und Vermeidung von Amputationen für medikamentenbeschichtete, ballonexpandierbare Stents berichtet, doch sind diese in erster Linie für kurze proximale Läsionen geeignet, die nur eine Minderheit der infrapoplitealen Interventionen repräsentieren. Rezent wurden auch positive Ergebnisse für einen Sirolimus-beschichteten, bioresorbierbaren Stent im Bereich der Unterschenkelgefäße im Rahmen einer randomisierten Studie berichtet. Auch für den infrapoplitealen Bereich wird die Verwendung Plaque-modifizierender Devices postuliert, insbesondere zur Behandlung der häufigen (medialen) Verkalkungen, die eine große Limitation für den Interventionserfolg darstellen. Erste Serien lieferten vielversprechende Ergebnisse, jedoch fehlen größere Studien.
Bei Patienten mit schwerer nicht revaskularisierbarer CLTI unter Einbeziehung der digitalen Ausstrom-Arterien kann als ultima ratio eine Arterialisierung des tiefen Venensystems in Betracht gezogen werden. Diese vormals chirurgische Behandlung kann nun auch rein endovaskulär durchgeführt werden (pDVA, percutaneous deep vein arterialization), wobei sie aufgrund der hohen Komplexität an spezialisierten Zentren erfolgen sollte.

Nachsorge

Patienten nach peripherer Revaskularisation sollten in ein standardisiertes Nachsorgeprogramm aufgenommen werden, mit dem Ziel, die Offenheitsrate zu verbessern und unerwünschte Extremitätenereignisse zu verhindern. Genauso wesentlich ist hier aber auch die Etablierung einer optimalen kardiovaskulären Sekundärprophylaxe, um die hohe kardiovaskuläre Ereignisrate zu senken. Die Auswahl, Intensität und Dauer der antithrombotischen Therapie nach endovaskulären Eingriffen sind weiterhin unter Diskussion und hängt stark von Lokalisation und Komplexität des Eingriffs sowie dem individuellen thrombotischen wie auch Blutungs-Risiko ab. Häufig wird eine kombinierte Thrombozytenaggregationshemmung für 1 bis 3 Monate nach Intervention verordnet, auch eine Therapie mit niedrig dosiertem Rivaroxaban (2.5mg 2xtgl) plus Aspirin-Monotherapie oder dualer Thrombozytenaggregationshemmung ist bei entsprechender Patientenselektion möglich.

Fazit für die Praxis

- Die meisten Patienten können heute im Sinne einer `endovascular first´ Strategie minimal-invasiv revaskularisiert werden.
- Auch komplexe iliakale Läsionen können mittels endovaskulärer Rekanalisation und Stentimplantation bei > 90 %iger technischer Erfolgsrate und guten Langzeitoffenheitsraten versorgt werden.
- Die Offenheitsrate nach femoropoplitealen Intervention wurde durch Paclitaxel-freisetzende Ballons und Stents verbessert. Ein initial suspiziertes Mortalitätssignal dieser Devices wurde durch nachfolgende Studien deutlich abgeschwächt, und eine entsprechende Warnung wurde rezent von der amerikanischen Gesundheitsbehörde zurückgenommen.
- Dank verbesserter Materialien und neuer Zugangstechniken können mehr und komplexere infrapopliteale Läsionen erfolgreich revaskularisiert werden.
- Ein standardisiertes Nachsorge-Programm sollte nach peripherer Revaskularisation etabliert werden.
- Dauer und Intensität der antithrombotischen Therapie hängen von Lokalisation und Komplexität des Eingriffs ab.

PROF.IN DR.IN SABINE STEINER
DR. ANDREJ SCHMIDT
Klinik und Poliklinik für Angiologie
Department für Innere Medizin, Neurologie und Dermatologie, Universitätsklinikum Leipzig
sabine.steiner@medizin.uni-leipzig.de

© Springer Verlag GmbH 2024

Foto: freepik

Fragebogen

Interventionelle Therapie der PAVK

Einsendeschluss ist der **16. Oktober 2024**.

- **Online:** www.springermedizin.at oder unter E-Learning auf der Website www.meindfp.at
- **Per E-Mail** (Scan) an: susanna.hinterberger@springer.at

Fortbildungs-ID: 798180

1. Welche Aussagen zur Indikation einer endovaskulären Therapie bei PAVK treffen zu? (3 Richtige)

☐ a) Bei Claudicatio intermittens (CI) kann nach Ausschöpfung konservativer Maßnahmen eine Revaskularisierung erfolgen.
☐ b) Bei CI soll eine Revaskularisierung angestrebt werden, um ein Fortschreiten zu einer chronischen Ischämie der Gliedmaßen (chronic-limb threatening ischemia, CLTI) zu verhindern.
☐ c) Bei CLTI muss eine Revaskularisierung angestrebt werden.
☐ d) Die kritische Extremitätenischämie ist eine klare Indikation zur Revaskularisation mit dem Ziel des Extremitätenerhalts.

2. Welche Aussagen zur Therapie aortoiliakaler Läsionen treffen zu? (2 Richtige)

☐ a) Bei der Mehrzahl aortoiliakaler Läsionen wird eine primäre endovaskuläre Rekanalisation, in erster Linie mittels Stentimplantation empfohlen.
☐ b) Eine primäre Rekanalisation mittels Stentimplantation zeigt eine > 90 %ige technische Erfolgsrate und gute Langzeitoffenheitsraten.
☐ c) Bei der Mehrzahl aortoiliakaler Läsionen wird eine primäre endovaskuläre Rekanalisation mit Ballonangioplastie empfohlen.
☐ d) Bei komplexen Läsionen wird eine Ballonangioplastie mit bailout Stentimplantation bevorzugt.

3. Welche Methode kommt bei femoropoplitealen Läsionen als alleinige Intervention NICHT zum Einsatz? (1 Richtige)

☐ a) Ballonangioplastie
☐ b) Paclitaxel-beschichtete Stents
☐ c) Laseratherektomie
☐ d) intravaskuläre Lithotripsie

4. Welche Aussagen zur infrapoplitealen PAVK treffen zu? (3 Richtige)

☐ a) Infrapopliteal finden sich typischerweise langstreckige, diffuse Gefäßveränderungen in mehreren Gefäßregionen.
☐ b) Die Erfolgsrate endovaskulärer Eingriffe bei infrapoplitealen Läsionen liegt aufgrund neuer interventioneller Techniken bei > 80 %.
☐ c) Die Restenoserate nach Standard-Angioplastie bei infrapoplitealen Interventionen ist hoch.
☐ d) Bei komplexen Läsionen liegt die Wiederverschlussrate bei bis zu 70 %.

5. Welche Aussagen zur Therapie infrapoplitealer Läsionen treffen zu? (2 Richtige)

☐ a) Die Verwendung von Paclitaxel-freisetzenden Ballons bringt deutliche Vorteile in Bezug auf die Notwendigkeit einer erneuten Intervention.
☐ b) Medikamentenbeschichtete, ballonexpandierbare Stents zeigen bei langstreckigen Läsionen gute Offenheitsraten und klinische Erfolge mit verbesserter Wundheilung.
☐ c) Insbesondere zur Behandlung der häufigen (medialen) Verkalkungen wird die Verwendung Plaque-modifizierender Devices empfohlen.
☐ d) Bei nicht revaskularisierbarer CLTI unter Einbeziehung der digitalen Ausstrom-Arterien kann eine Arterialisierung des tiefen Venensystems mittlerweile auch rein endovaskulär durchgeführt werden (pDVA, percutaneous deep vein arterialization).

6. Welche Aussage zur antithrombotischen Therapie nach endovaskulären Eingriffen ist NICHT korrekt? (1 Richtige)

☐ a) Die antithrombotische Therapie hängt von der Lokalisation und Komplexität des Eingriffes ab.
☐ b) Die antithrombotische Therapie hängt vom individuellen thrombotischen Risiko und Blutungsrisiko ab.
☐ c) Häufig wird eine kombinierte Thrombozytenaggregationshemmung für 1 bis 3 Monate verordnet.
☐ d) Niedrig dosiertes Rivaroxaban (2.5mg 2xtgl.) sollte in jedem Fall Teil der antithrombotischen Therapie sein.

Absender (bitte gut leserlich ausfüllen):

Name: _____

Adresse: _____

Ort/PLZ: _____

Telefon: _____

ÖÄK-Nummer: __ __ __ __ __ __

Zutreffendes bitte ankreuzen:

☐ Frau ☐ Herr

☐ Ich besitze ein gültiges ÖÄK-Diplom

Altersgruppe: ☐ < 30 ☐ 31 – 40 ☐ 41 – 50 ☐ 51 – 60 ☐ > 60